

RENEWAL

SYN 放射線科読影会

臨床経験問わず！臨床経験が浅い先生からベテランの先生まで！

今回より画像診断医による従来のX線読影に加え、
超音波検査やCT・MRI検査の症例をご紹介します時間を設けました。
次回は高カルシウム血症でご紹介いただいた
犬の症例紹介と頸部の超音波解剖をお話させていただきます。

【レントゲン読影医】

菅沼 常德

どうぶつの総合病院 画像診断科
麻布大学放射線学教室 名誉教授

【超音波/MRI/CT 診断医】

福田 祥子

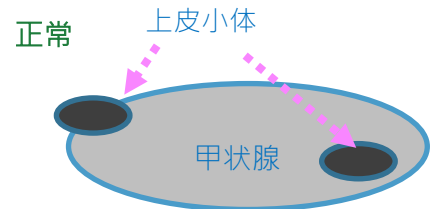
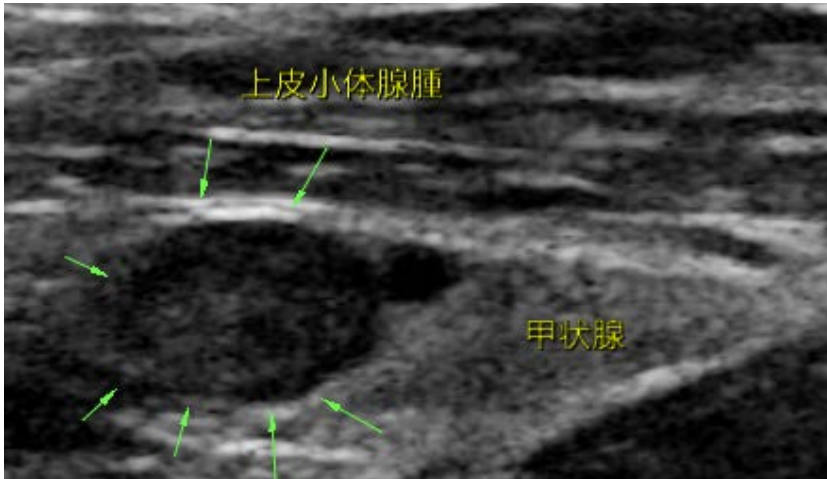どうぶつの総合病院 画像診断科
米国獣医画像診断科 専門医

日時： 4月23日(日) 15:00-17:00 X線読影

17:00-18:00 症例紹介

高カルシウム血症の犬

高カリウム血症の犬のエコー画像



正常

本症例：

上皮小体腺腫



当日の症例持ち込みでの質問も対応可能です。

レントゲン・エコー画像はDICOM形式（推奨）・jpeg画像

エコー動画

Quicktime形式（推奨）、AVIやMPEG形式で、お持ちください！

USB等のメディアでお持ち頂き、受付時にお預かりさせていただきます。

エコー動画を、タブレットやスマートフォンで撮影した動画でも読影可能です。お気軽にご相談ください。

申し込み方法；

どうぶつの総合病院WEBページより申し込みください。

「SYN 放読会」で検索！！

どうぶつの総合病院
SYNERGY ANIMAL GENERAL HOSPITAL

問い合わせ先：seminer@syn.ne.jp；TEL；048-229-7390（代表）